

### A. Important

Ce test va permettre d'observer chez votre patient :

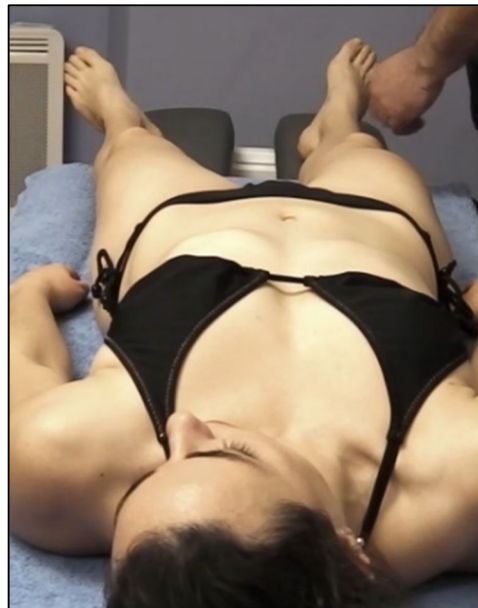
- Un syndrome postural du post partum expliquant l'ensemble des douleurs suspectes décrites par votre patiente et restées inexplicées et pour lesquelles l'ensemble des traitements n'ont donné que très peu de résultats.

Le patient est en décubitus dorsal, le praticien à la tête de son sujet. Ce test est un test d'observation. Le praticien observe son patient en commençant par les points suivants.

#### 1. Les rotations des deux membres inférieurs

Dans la positivité du test on observe une rotation interne d'un coté

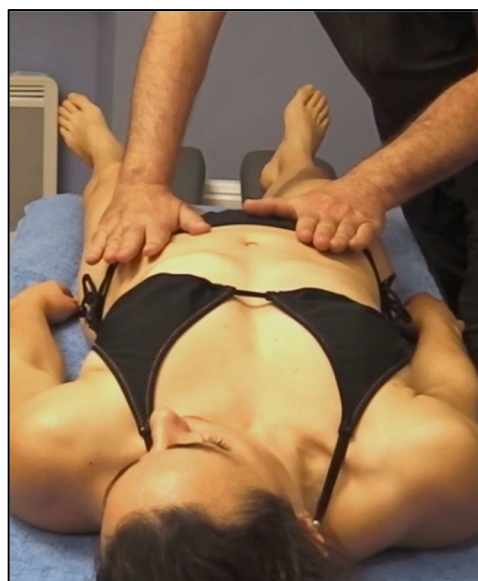Une rotation externe du côté opposé



#### 2. Un dépositionnement des EIPS du sujet

Une EIPS droite élevée dans le sens antéropostérieur (ou le contraire)

Une EIPS gauche basse dans le sens antéropostérieur (ou le contraire)



### 3. Un bassin in-flare ou out-flare

- Une mesure ombilic/EIAS droite courte (ou le contraire) ;
- Une mesure ombilic/EIAS droite longue (ou le contraire).



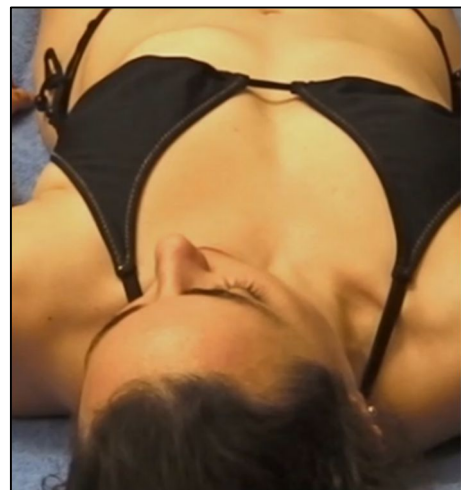
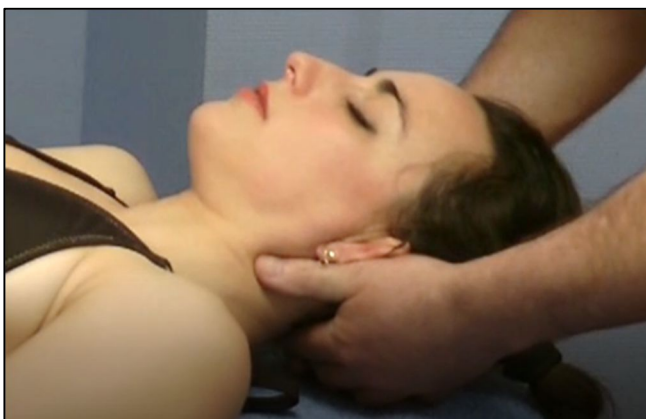
### 4. Un downing bilatéral positif

- Le patient présente un iliaque antérieur à droite (ou le contraire) ;
- Le patient présente un iliaque postérieur à gauche (ou le contraire) ;
- Souvent un flexum du genou du côté de l'iliaque postérieur.

### 5. Une inclinaison et rotation unilatérale de la tête de son sujet

Le praticien, à la tête de son patient, empaume avec ses deux mains la zone occipitale et réalise en bloc une translation de l'ensemble du rachis cervical.

D'un côté, la translation est aisée, de l'autre la translation est quasi impossible.



***INCLINAISON ET ROTATION LATÉRALE DE LA TÊTE DU SUJET  
TRANSLATION GLOBALE DU RACHIS CERVICAL***